

Silma veresoonte sulgused

Patsiendi info

Selle infolehe eesmärk on anda patsiendile ülevaade silma veresoonte sulgustest, nende riskifaktoritest ning ravist.

Silmapõhjas varustab arter võrkkesta hapnikurikka verega. Veri voolab ära veeni kaudu. Silma sisenedes jagunevad arter ja veen ülemiseks ja alumiseks haruks.

Võrkkesta arteri sulgus

Riskifaktorid:

- vere suur kolesteroolisisaldus,
- südamehaigused,
- kõrge vererõhk,
- suhkruhaigus,
- verehaigused.

Põhjused:

- kolesterooli tromb,
- põletik,
- embolid kaela veresoontest või südamest.

Ummistus võib tekkida arteri peaharus või alumises/ülemises harus. Arteri sulguse korral katkeb võrkkesta hapnikuga varustamine, tekib nn võrkkesta infarkt.

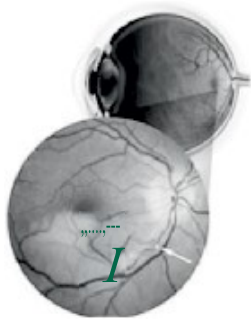
Tunnused:

- arteri peaharu sulguse korral - äkiline, valutu nägemise halvenemine kuni nägemise täieliku kadumiseni haiges silmas;
- arteri haru sulguse korral - osa vaateväljast kaob, vaateväljas tekib „vari“ üles või alla.

Uuringud:

- nägemisteravuse kontroll,
- silmapõhja vaatlus pupilli laiendusega,
- vajadusel silmapõhja pildistamine kontrastainega (fluorestsiiangiograafia),
- üldtervise kontroll - vererõhk, vere kolesterool, veresuhkur, ultraheliuuring kaela veresoontest.

Joonis 1. Embol arteri alumises harus, võrkkesta infarkt.
Kahjustatud võrkkest on kahvatu.

**Võrkkesta veeni sulgus:****Riskifaktorid:**

- suhkruhaigus,
- kõrge vererõhk,
- südame-veresoonkonna haigused,
- suitsetamine.

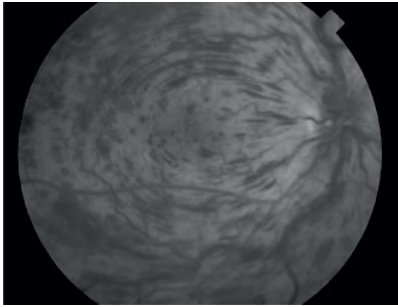
Veeni sulgus võib tekkida peaharus või alumises/ülemises veeniharus. Silmapõhja tekivad verevalumid, võrkkesta turse. Peaharu sulguse korral halveneb nägemine rohkem kui haru sulguse puhul. Nägemisteravuse halvenemine sõltub sellest, kui palju on haigus kahjustanud kollatähni.

Uuringud:

- nägemisteravuse kontroll,
- silmarõhu kontroll,
- silmapõhja vaatlus pupilli laiendusega,
- vajadusel silmapõhja pildistamine kontrastainega (fluorestsiiangiograafia),
- võrkkesta tomograafia.

Ravi:

- silmarõhu kontroll, vajadusel ravi,
- laserravi,
- vajadusel silmasisesed süstid,
- üldtervise kontroll – vereanalüüsid, vererõhk.



Joonis 2. Võrkkesta veeni peaharu sulgus, silmapõhjas verevalumid.

ITK416
Käesoleva infomaterjali on
koostöölstanud silmakliinik
01.01.2020.