



Kiiritusravi kuulub raviskeemi suurematel lastel.

Medulloblastoomi korral üle 4 aastastel lastel operatsiooni järgselt kiiritusravi, mille ajal manustatakse kord nädalas vinkristiini veenisiseselt. 6 nädalat peale kiiritusravi järgneb keemiaravi: lomustiin, tsisplatiin, vinkristiin, kokku 8. kuuri 6 nädalaste intervallidega.

5 aasta elulemus standardriski korral 85%, kõrgriski korral >60%.

Ependüoomi korral üle 3.a. lastel järgneb tuumori operatiivsele eemaldamisele kiiritusravi.

Ajukasvajaga haiget tuleb pidevalt jälgida. Sõltuvalt kasvaja iseloomust on kontrolluuringud kas 3. või 6.kuuliste intervallidega 5 aasta jooksul peale ravi lõppemist.

Ka pärast operatsiooni ja kiiritusravi on võimalik, et kasvaja hakkab uuesti vohama, tekib nn. retsidiiv. Retsidiivi võib oletada, kui lapsel neuroloogilised sümptomid halvenevad, epilepsiahood sagenevad või on varasematest erinevad, süveneb väsimus, laps oksendab ja kaebab peavalu.

## AJUKASVAJAD LASTEL

*Koostaja: dr. Sirje Mikkel  
2013*

**Ajukasvajad** on lastel sageduselt leukeemiate järel 2. kohal.

Kasvajate jaotus:

- Healoomulised ajukasvajad ei sisalda vähirakke, kasvaja rakud ei tungi ümbritsevasse kudedesse ega levi keha teistesse osadesse.
- Pahaloomulised ajukasvajad sisaldavad vähirakke, on kiire kasvuga ja tungivad ümbritsevasse tervesse ajukoosse või avaldavad sellele survet. Vähi levimist kutsutakse siirete tekkimiseks ehk metastaseerumiseks.

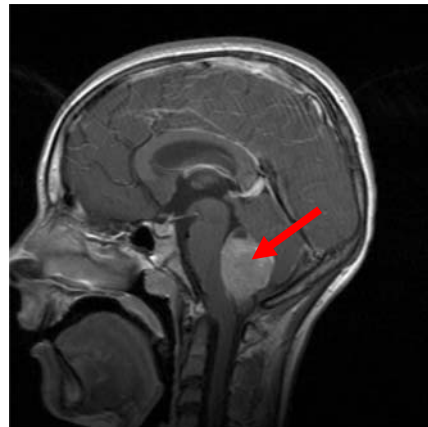
Vaatamata sellele, kas tegemist on healoomuliste või pahaloomuliste rakkude vohamisega, kujutavad ajukasvajad alati suurt ohtu, sest iga kasvaja avaldab vastavalt oma paiknemisele rõhku ajukoele.

### Sümptomid

Laste ajukasvajatest suurim osa paikneb kas keskjoonel, tõkestades liikvori ringet ja põhjustades koljusisese rõhu tõusu või tagumises koljukoopas, tekitades seal paiknevate ajuosade funktsiooni häireid. Sümptomiteks on peavalu, mis pidevalt süveneb ning avaldub hommikul või äratab öösel, peamiselt tekib lamamisel. Peavaluga kaasneb iiveldus ja oksendamine ning valule mõjub halvendavalt rõhu tõus (köhimine, pingutus). Lisaks võivad esineda kahelinägemine, tagumises koljukoopas olevate kasvajate korral tasakaaluhäired, kohmakus ja halvatusnähud.

### Diagnoosimine

Kui neuroloogilisel uuringul esineb patoloogiline leid või anamneesi alusel tekib ajukasvaja kahtlus, tuleks teostada aju piltidiagnostika: pea kompuutertomograafia või magnetresonantstomograafia - uuringud, mis annavad ülevaate peaaugus esinevatest ehituslikest muutustest. Kui nende uuringute alusel on kahtlus kasvajale, siis neurokirurg operatiivsel teel eemaldab kasvaja kas täielikult või osaliselt ja patoloog annab



histoloogilise vastuse. Haiguse ulatuse hindamiseks vajalik ka seljaajuvedeliku ehk liikvori uuring.

### Sagedasemad kasvajad

Madalmaliigsed glioomid moodustavad 40% lapsea ajukasvajatest. Gliome iseloomustatakse täiendavalt selle alusel, mis tüüpi rakke nad haaravad: astrotsütoom lähtub tähekujulistest gliiarakkudest, mida kutsutakse astrotsüütideks. Kõige sagedasem alatüüp on pilotsüüt-astrotsütoom, mis on aeglase kasvuga. Kõige tavalisem vanuses 3–14.aastat. Sagedasem pahaloomuline kasvaja lastel on medulloblastoom, moodustades 20% ajukasvajatest. See kasvaja lähtub tavaliselt väikeajust. Keskmise vanus diagnoosimisel on 5.–9. aastat. Peale operatsiooni jaotatakse haiged riskigruppidesse.

Ependümoom lähtub rakkudest, mis voorderavad vatsakesi või seljaaju keskkanalit, moodustades 10% ajukasvajatest. Keskmise vanus diagnoosimisel esimesed neli eluaastat.

### Ravi

Ravi valik sõltub kasvaja histoloogiliselt tüübist, kasvaja lokalisatsioonist, ulatusest ja lapse vanusest diagnoosimisel. Rakendatakse kas kirurgilist-, kiiritus- või keemiaravi.

Opereerimine on eelkõige kasvaja asukohast, nt. ajutüves, nägemisnärvide ja kõnekeskuse piirkonnas olevaid kasvajaid ei saa operatiivselt eemaldada. Osa opereerimatuid kasvajaid põhjustab hüdrosefaaliat ehk vesipead ning sellisel juhul võib abi saada šunteerimisest – seljaajuvedeliku normaalse ringe taastamisest vastava nõ. torude süsteemiga.

Suure osa healoomuliste ajukasvajate täieliku eemaldamise järgselt paraneb laps täielikult.

Keemiaravi on põhiline ravivalik operatsiooni järgselt väikelastel. Medulloblastoomi korral kasutatakse HIT 2000 imikute raviprotokolli.

Pilotsütaarse astrotsütoomi korral esmavalikuks on tuumori operatiivne eemaldamine ja lapse jälgimine. Kui asukoha järgi ei ole võimalik kasvajat eemaldada, siis järgneb keemiaravi: vinkristiin ja karboplatiin 4. nädalaste vahedega aasta jooksul.